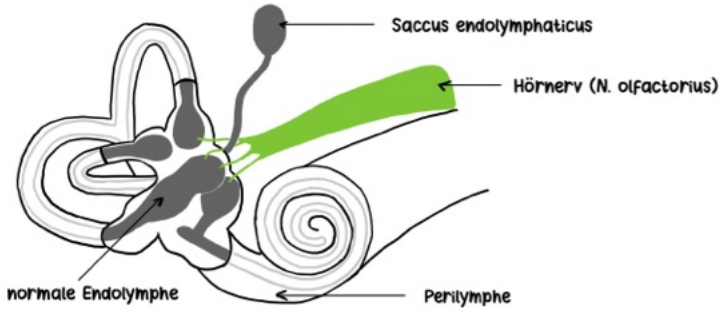
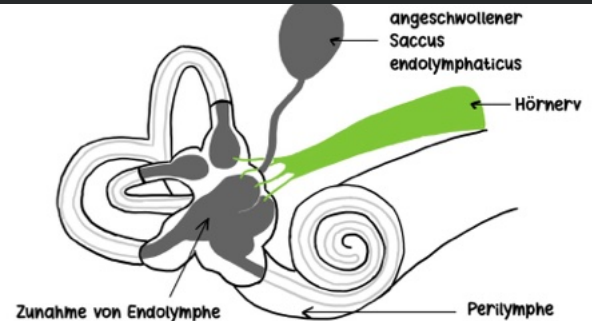




## One Minute Wonder – Morbus Menière (zum Welttag des Hörens am 03.03.)



**NORMALES INNENOHHR**

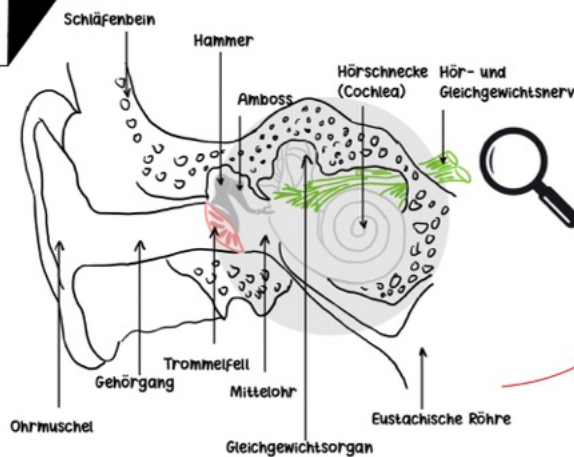


**VERÄNDERUNGEN IM INNENOHHR BEI MORBUS MENIÈRE**

## Morbus Menière

→ Erkrankung des Innenohrs

- Bildung der Lympfflüssigkeit im Innenohr (Endolymphe) zu stark ausgeprägt
- anfallsartiges Auftreten der Symptomtrias (Schwindel, Hörverlust, Tinnitus)



**ANATOMIE OHR**

### Mögliche Ursache: Endolympghydrops

- Abflussstauung bzw. Resorptionsstörung der Endolymphe
- Überproduktion der Endolymphe
- Hydrops soll zu Ruptur der Reissner-Membran (trennt Endo- vom Perilymphraum) führen durch Erweiterung des Endolymphraumes
- Vermischung kaliumreicher (natriumarmer) Endolymphe mit natriumreicher (kaliumarmer) Perilymphe
- erhöhte Kalziumkonzentration

**akute Anfallssymptomatik:** Depolarisation von Haarsinneszellen, führt zur Übererregbarkeit des Vestibularorgans (Hörstörung, Schwindel)

**chronische Symptomatik:** langfristige, durch chronisch-rezidivierende Elektrolytstörungen bedingte Schädigung der Haarsinneszellen im Innenohr → progrediente Hörstörung



One Minute Wonder – Morbus Menière  
(zum Welttag des Hörens am 03.03.)

## symptomtrias

**Schwindel**



anfallsartige Schwindelattacken (Drehschwindel)



↓  
Übelkeit / Erbrechen



↓  
Orientierungsverlust

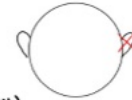

**Attackendauer:** Minuten bis Stunden

**Hörverlust**



fluktuierende, einseitige Hörminderung während Anfall



Schallempfindungsschwerhörigkeit (Tieftonschwerhörigkeit)

Druckgefühl auf betroffenen Ohr

**im Verlauf:** ggf. Taubheit

**Tinnitus**



Ohrgeräusche auf erkrankter Seite (meist tieffrequent, rauschend)



Nystagmus



**vegetative Symptome:** Tachykardie, Schweißausbrüche



**One Minute Wonder – Morbus Menière  
(zum Welttag des Hörens am 03.03.)**

**VORSTELLUNG HNO**

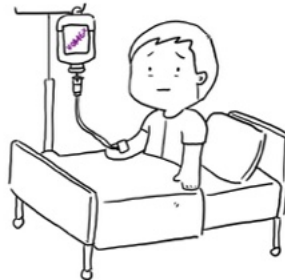

**ANAMNESE**



## MAßNAHMEN

**ANTIEMETISCHE THERAPIE  
(VOMEX I.V.)**



**BETRUHE / VERMEIDUNG VON  
STURZGEFAHREN**